

## Casos Clínicos

### Recidiva de teratoma ovárico tras encefalitis anti-NMDA y manejo de la fertilidad: caso clínico.

Teresa Gastañaga-Holguera <sup>1</sup>; Marta Calvo Urrutia <sup>1</sup>; Blanca González Palomares <sup>1</sup>; Isabel Campo Gesto<sup>1</sup>; Miguel Ángel Herráiz Martínez<sup>2</sup>.

<sup>1</sup> Facultativo especialista en Obstetricia y Ginecología del Instituto de Salud de la Mujer, Hospital Clínico San Carlos. Madrid. España.

<sup>2</sup> Jefe de Servicio del Instituto de Salud de la Mujer, Hospital Clínico San Carlos. Madrid. España.

#### RESUMEN

**CASO CLÍNICO:** la encefalitis anti receptor N-metil D-aspartato (NMDAR) es un trastorno autoinmune con un amplio espectro de síntomas neuropsiquiátricos. Se presenta el caso de una mujer de 22 años con una encefalitis anti-NMDA que cursó con amnesia, crisis parciales complejas y alteraciones del comportamiento asociado a un teratoma ovárico. La evolución fue adecuada con cirugía e inmunosupresores. A los tres años se objetivó un teratoma contralateral, sin recidiva de encefalitis; que fue extirpado tras estimulación ovárica para criopreservación de ovocitos.

**CONCLUSIONES:** el teratoma ovárico debe ser sospechado ante la presencia de una encefalitis atípica. Antes de realizar cirugías ováricas repetidas, debe valorarse la opción de vitrificación ovocitaria si los deseos genésicos de la mujer no están cumplidos.

**PALABRAS CLAVE:** teratoma ovárico, encefalitis anti-NMDA, vitrificación ovocitaria.

#### ABSTRACT

**CLINICAL CASE:** anti-N-methyl-D-aspartate-receptor (NMDAR) encephalitis is an autoimmune disorder with a wide spectrum of neuropsychiatric symptoms. A case of a 22 years old woman with NMDAR encephalitis presenting with amnesia, focal complex seizures and behavior disturbances associated with an ovarian teratoma is reported. Three years after the first episode, a contralateral teratoma was observed, with no recurrence of the encephalitis; teratoma excision was performed, after controlled ovarian stimulation for oocyte cryopreservation.

**CONCLUSIONS:** ovarian teratoma must be suspected when atypical encephalitis occurs. Before performing repeated ovarian surgeries, oocyte vitrification must be considered as a fertility-sparing option in women who have not completed their childbearing wishes.

**KEY WORDS:** ovarian teratoma, encephalitis anti-NMDA, oocyte vitrification.

#### ANTECEDENTES

La encefalitis anti receptor-N-metil-D-aspartato (NMDAR) es un trastorno autoinmune con un amplio espectro de síntomas neuropsiquiátricos, que fue descrita por primera vez por Vitaliani y Dalmau en 2005 (1). Se producen anticuerpos contra estos

receptores, que son proteínas que participan en el control de los impulsos eléctricos en el sistema nervioso central; siendo su concentración más elevada en el cerebro. Afecta en un 80% a mujeres jóvenes y el tumor más frecuentemente asociado es el teratoma ovárico(2) que contiene tejido nervioso atípico y expresa NMDAR. Los síntomas incluyen

déficits de memoria, crisis convulsivas, movimientos involuntarios, clínica autonómica y fallo respiratorio, pudiendo conducir a un status epiléptico (3)(4) El tratamiento incluye la extirpación del tumor ovárico, ya que acelera la mejoría clínica y disminuye las recaídas. Al tratamiento se añade terapias inmunomoduladoras, corticoides e inmunoglobulinas como primera línea y rituximab y/o ciclofosfamida en segundo lugar (5). La extirpación del teratoma ovárico ante la sospecha de una encefalitis anti-NMDAR debe ser considerada antes de la confirmación de los anticuerpos anti-NMDAR (6). El diagnóstico temprano y el tratamiento precoz puede conducir a la recuperación completa, ya que el inicio precoz de la inmunoterapia ha demostrado mejorar los resultados de estos pacientes. La mortalidad está descrita en un 5-7% (7), pero pocos estudios han descrito los factores de riesgo asociados. Los predictores de muerte son la escala de Glasgow inferior o igual a 8, el número de complicaciones y el ingreso en una unidad de cuidados intensivos parecen los factores más repetidos en la literatura (8). Hay series de recidiva de la encefalitis anti-NMDA que la sitúan en 24%, y puede presentarse años después del primer episodio, aunque no siempre aparece asociada a un nuevo teratoma ovárico (9).

## CASO CLÍNICO

Se presenta el caso de una mujer de 22 años que comenzó con un cuadro de amnesia anterógrada de 2 semanas de evolución, sin evidencia al ingreso de otras alteraciones en la exploración. No presentaba fiebre ni consumo de tóxicos. A las 24 horas comenzó con cuadro de hiperhidrosis y crisis parciales complejas y alteraciones del comportamiento. El hemograma, bioquímica y el estudio del líquido cefalorraquídeo fueron normales. Las serologías, estudio inmunológico (auto-anticuerpos y anticuerpos onconeuronales, bandas oligoclonales en sangre y líquido cefalorraquídeo) fueron negativos (Tabla 1). La tomografía axial computarizada (TC) craneal no objetivó signos de hemorragia, isquemia, hidrocefalia o desviación de la línea media (Imagen 1-3). Ante la sospecha de encefalitis autoinmune se comenzó con plasmaféresis y corticoides. Se realizó una ecografía que objetivó una tumoración ovárica izquierda de 32 mm compatible con teratoma ovárico (Imagen 4), por lo que se indicó extirpación quirúrgica con diagnóstico anatomopatológico que confirmó el diagnóstico (Imagen 5). La paciente evolucionó favorablemente tras nueve sesiones de plasmaféresis, bolos de

corticoides y cirugía, por lo que fue dada de alta con tratamiento antiepiléptico. La confirmación de la positividad de los anticuerpos anti-NMDAR se recibió una vez iniciado el tratamiento.

Durante el seguimiento la paciente ha tenido una evolución favorable, asintomática con mantenimiento de los antiepilépticos, con ecografías sin presencia de nuevas tumoraciones ováricas. A los 3 años, en un control ecográfico se objetivó una tumoración ovárica derecha compatible con nuevo teratoma ovárico. Ante el diagnóstico, se consensuó con la paciente la quistectomía.

Se planteó la posibilidad de la preservación de la fertilidad, dado que la paciente tenía 25 años y no tenía hijos, antes de la cirugía. Presentaba un ovario derecho con un quiste de 3 cm y parénquima sano con 8 folículos antrales. Se realizó estimulación ovárica con hormona estimulante del folículo recombinante (FSH recombinante) y antagonista de la hormona liberadora de gonadotropina (GnRH). Se obtuvieron 9 ovocitos MII que fueron vitrificados. Se realizó extirpación de la tumoración, siendo posible la conservación de parénquima ovárico (Imagen 6).

## DISCUSIÓN

En presencia de encefalitis autoinmune asociada a teratoma ovárico no está descrito en la literatura si se ha de realizar cirugía conservadora o anexectomía. En la revisión realizada por Ación et al (10) se describe la cirugía conservadora de elección en los casos de teratoma maduro(11) reservándose la anexectomía para los casos de teratoma inmaduro. En esta misma revisión exponen el tiempo de latencia hasta la extirpación, con una media de 71,4 días, que corresponde al tiempo que se tardó en sospechar la etiología autoinmune asociada a tumor ovárico, por lo que es importante el conocimiento de esta patología por parte de neurólogos, psiquiatras, ginecólogos e intensivistas.

La preservación de la fertilidad ante casos de tumores malignos en mujeres que van a recibir tratamientos altamente gonadotóxicos está bien protocolizada (12)(13). La reserva ovárica se ve afectada tras la extirpación de quistes ováricos (14)(15). Sin embargo, es variable el impacto que esta puede ejercer sobre la fertilidad(16)(17), probablemente muy en relación con la naturaleza del quiste, tipo de cirugía realizada y la experiencia del cirujano(18), además de la edad de la mujer y la edad que tenga en el momento de búsqueda de gestación. No obstante, el efecto que una nueva cirugía puede

tener sobre la fertilidad y la alta eficacia de los programas de vitrificación ovocitaria en la actualidad(19)(20), lleva a contemplar la opción de la criopreservación de ovocitos ante cirugías ováricas repetidas.

El riesgo de recidiva de tumoración ovárica después de tratamiento para encefalitis por NMDA no está bien establecido. No está claro tampoco si la extirpación es necesaria para evitar la aparición de un nuevo cuadro. Sí está descrito el desarrollo de tumoraciones ováricas después de una encefalitis en la que no se objetivó teratoma al diagnóstico(21)(22). En algunos estudios se ha observado menor frecuencia de recidivas cuando la encefalitis estaba asociada a un teratoma(23).

## BIBLIOGRAFÍA

- Vitaliani R, Mason W, Ances B, Zwerdling T, Jiang Z, Dalmau J. Paraneoplastic encephalitis, psychiatric symptoms, and hypoventilation in ovarian teratoma. *Ann. Neurol.* 2005;58(4):594–604.
- Mann A, Grebenciucova E, Lukas R. Anti-N-methyl-D-aspartate receptor encephalitis: diagnosis, optimal management, and challenges. *Ther. Clin. Risk Manag.* 2014;10:517–525.
- Kamei S. Clinical diagnosis and treatment of anti-NMDA (N-methyl-D-aspartate) receptor encephalitis. *Nihon Rinsho.* 2013 May;71(5):904–12.
- Nolan B, Plenk K, Carr D. Anti-N-methyl-D-aspartate receptor (anti NMDAR) encephalitis presenting to the emergency department with status epilepticus. *CJEM.* 2014 Sep;16(5):425–8.
- Villanueva V. Epilepsias Autoinmunes. *Revista del grupo de epilepsia de la SEN,* 2010: 12-14
- Yanai S, Hashiguchi Y, Kasai M, Fukuda T, Ichimura T, Yasui T et al. Early operative treatment of anti-N-methyl D-aspartate (anti-NMDA) receptor encephalitis in a patient with ovarian teratoma. *Clin Exp Obstet Gynecol.* 2015;42(6):819–21.
- Rypulak E, Borys M, Piwowarczyk P, Fijalkowska M, Potrec B, Sysiak J et al. Successful treatment of anti-NMDA receptor encephalitis with a prompt ovarian tumour removal and prolonged course of plasmapheresis: A case report. *Mol Clin Oncol.* 2016 Dec; 5(6): 845–849.
- Chi X, Wang W, Huang C, Wu M, Zhang L, Li J et al. Risk factors for mortality in patients with anti-NMDA receptor encephalitis. *Acta Neurol Scand.* 2016 Dec 27.
- Gabilondo I, Saiz A, Galán L, González V, Jadraque R, Sabater L et al. Analysis of relapses in anti-NMDAR encephalitis. *Neurology.* 2011 Sep 6;77(10):996–9.
- Ación P, Ación M, Ruiz-Maciá and Martín Estefanía C. Ovarian teratoma-associated anti-NMDAR encephalitis: a systematic review of reported cases. *Orphanet J Rare Dis.* 2014;9:157.
- Tantipalakorn C, Soontornpun A, Pongsuvareeyakul T, Tongsong T. Rapid recovery from catastrophic paraneoplastic anti-NMDAR encephalitis secondary to an ovarian teratoma following ovarian cystectomy. *BMJ Case Rep.* 2016 Aug 10;2016.
- Kim SY, Kim SK, Lee JR, Woodruff TK. Toward precision medicine for preserving fertility in cancer patients: existing and emerging fertility preservation options for women. *J Gynecol Oncol.* 2016 Mar;27(2).
- Sigismondi C, Papaleo E, Viganò P, Vailati S, Candiani M, Ottolina J et al. Fertility preservation in female cancer patients: a single center experience. *Chin J Cancer.* 2015 Jan;34(1):56–60.
- Alammari R, Lightfoot M, Hur HC. Impact of cystectomy on ovarian reserve: Review of the Literature. *J Minim Invasive Gynecol.* 2017 Feb;24(2):247–25
- Mohamed AA, Al-Hussaini TK, Fathalla MM, El Shamy TT, Abdelaal II, Amer SA. The impact of excision of benign nonendometriotic ovarian cysts on ovarian reserve: a systematic review. *Am J Obstet Gynecol.* 2016 Aug;215(2):169–76.
- Lind T, Lampic C, Olofsson JI, Rodriguez-Wallberg KA. Postoperative AMH reduction is not associated with reduced fecundity two years following ovarian cyst surgery. *Gynecol Endocrinol.* 2016 Sep;32(9):745–748.
- Broer SL, Broekmans FJ, Laven JS, Fauser BC. Anti-Müllerian hormone: ovarian reserve testing and its potential clinical implications. *Hum Reprod Update.* 2014 Sep-Oct;20(5):688–701.
- Yu HT, Huang HY, Soong YK, Lee CL, Chao A, Wang CJ. Laparoscopic ovarian cystectomy of endometriomas: surgeons' experience may affect ovarian reserve and live-born rate in infertile patients with in vitro fertilization-intracytoplasmic sperm injection. *Eur J Obstet Gynecol Reprod Biol.* 2010 Oct;152(2):172–5.
- Rienzi L, Gracia C, Maggiulli R, LaBarbera AR, Kaser DJ, Ubaldi FM et al. Oocyte, embryo and blastocyst cryopreservation in ART: systematic review and meta-analysis comparing slow-freezing

- versus vitrification to produce evidence for the development of global guidance. Hum Reprod Update. 2016 Nov 8.
- 20 Glujovsky D, Riestra B, Sueldo C, Fiszbajn G, Repping S, Nodar F et al. Vitrification versus slow freezing for women undergoing oocyte cryopreservation Cochrane Database Syst Rev. 2014 Sep 5;(9).
- 21 Omata T, Kodama K, Watanabe Y, Lida Y, Furusawa Y, Takashima A et al. Ovarian teratoma development after anti-NMDA receptor encephalitis treatment. Brain Dev. 2016 Dec 28.
- 22 Hongzhi G, Weize K, Bin P, Yan H, Qiang L, Yuan J et al. Clinical analysis of relapsing anti-N-methyl-D-aspartate receptor encephalitis. Zhonghua Yi Xue Za Zhi. 2015 Apr 7;95(13):996-1001.
- 23 Titulaer MJ, McCracken L, Gabilondo I, Armangué T, Glaser C, Izuka T, et al. Treatment and prognostic factors for long-term outcome in patients with anti-NMDA receptor encephalitis: an observational cohort study. Lancet Neurol. 2013 Feb;12(2):157-65.

**Tabla 1. Relación de estudio inmunológico realizado.**

<b>BANDAS OLIGOCLONALES (Isoelectroenfoco)</b>		
IgG en Suero (Nefelometría)	966.00	mg/dl
Bandas Oligoclonales IgG en Suero		Negativo
Bandas Oligoclonales IgG en LCR		Negativo
INFORME		EL ANALISIS MUESTRA UN PATRON NORMAL
IgG en LCR (Nefelometría)	4.30	

### Auto-Anticuerpos

#### Resultados:

#### **Anticuerpos anti-NEURONALES**

Anti-Hu (InmunoBlot)	Negativo
Anti-Yo (InmunoBlot)	Negativo
Anti-Ri (InmunoBlot)	Negativo
Anti-PNMA2 (InmunoBlot)	Negativo
Anti-CV2 (InmunoBlot)	Negativo
Anti-ANFIFISINA (InmunoBlot)	Negativo

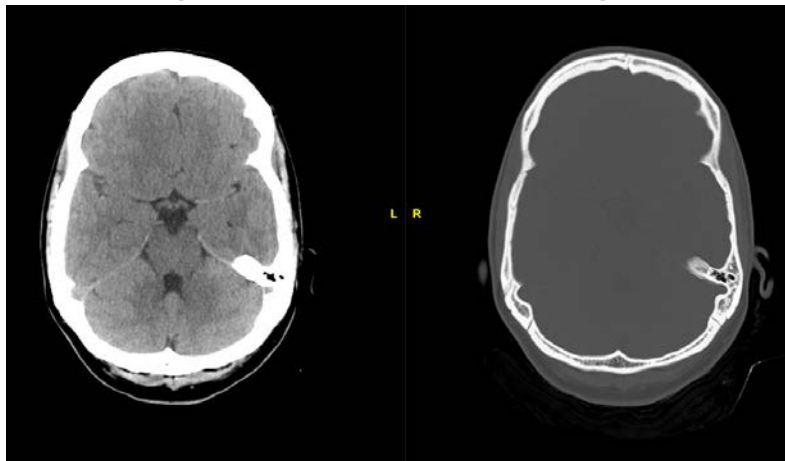
**Auto-Anticuerpos**

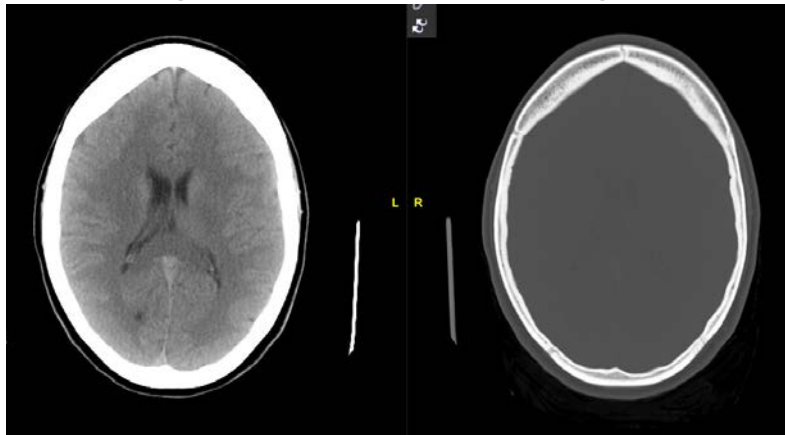
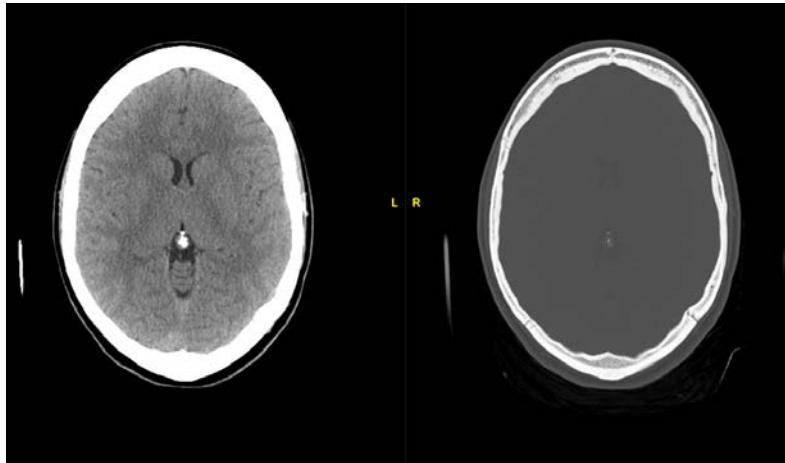
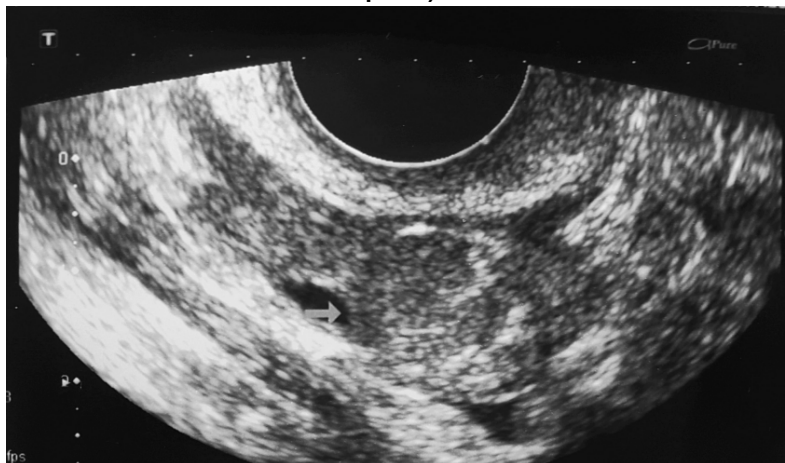
		Resultados:		V.Normales:
Anti-NUCLEARES (IFI)			Negativo	-
Anti-B2 Glicoprot. IgG (BioPlex)	1.4		U/ml	7.0- 10.0 Indeterminado 10.0-20.0 Positivo bajo 20.0-80.0 Positivo Medio > 80 Positivo alto
Anti-CARDIOLIPINA IgG (BioPlex)	1.6		GPL-U/ml	7.0- 10.0 Indeterminado 10.0-20.0 Positivo bajo 20.0-80.0 Positivo Medio > 80 Positivo alto
Anti-B2 Glicoprot. IgM (BioPlex)	0.5		U/ml	7.0- 10.0 Indeterminado 10.0-20.0 Positivo bajo 20.0-80.0 Positivo Medio > 80 Positivo alto
Anti-CARDIOLIPINA IgM(BioPlex)	0.4		MPL-U/ml	7.0- 10.0 Indeterminado 10.0-20.0 Positivo bajo 20.0-80.0 Positivo Medio > 80 Positivo alto
Anti-MIELOPEROXIDASA (BioPlex)	<0.2	Al	Negative	0.2 - 1.0
Anti-PROTEINASA-3 (BioPlex)	<0.2	Al	Negative	0.2 - 1.0
Anti-M.Basal GLOMERULAR (BioPlex)	<0.2	Al	Negativo	0.2 - 1.0
Anti-TPO (ELISA)	36.0	U/ml	Negativo	0.0 - 75.0
Anti-TIROGLOBULINA (ELISA)	4.1	U/ml	Negativo	0.0 - 150.0

**Estudio Complemento**

		Resultados:		V.Normales:
C3c (Turbidimetria)	79.80	mg/dl		70.00 - 140.00
C4 (Nefelometria)	20.00	mg/dl		15.00 - 30.00

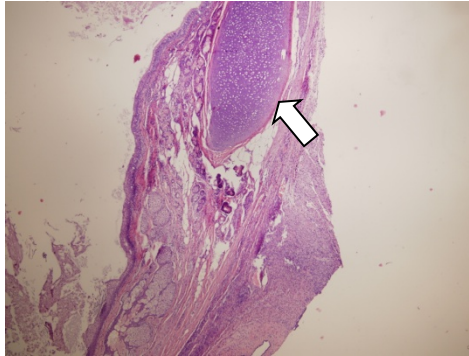
**Imagen 1. TC cerebro con contraste al ingreso.**



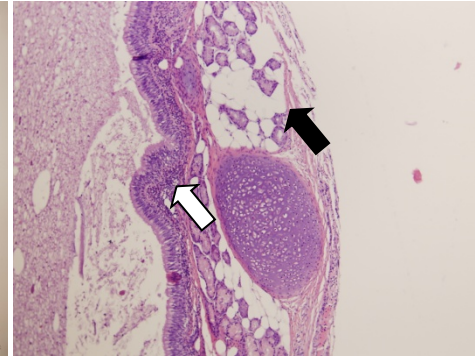
**Imagen 2. TC cerebro con contraste al ingreso.****Imagen 3. TC cerebro con contraste al ingreso.****Imagen 4. Ecografía de ovario con teratoma durante el diagnóstico de encefalitis (flecha indica el quiste).**

**Imagen 5. Anatomía patológica con diagnóstico de teratoma maduro**

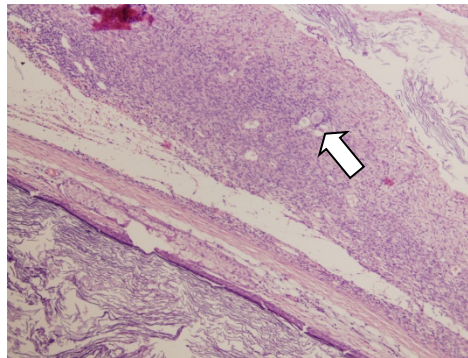
5.1. Cartílago



5.2. Tejido pulmonar (flecha blanca) Grasa (negra).



5.3. Folículos ováricos.



**Imagen 6. Ecografía: ovario tras quistectomía de teratoma, conservación de parénquima ovárico sano.**

