

Casos Clínicos

Reporte de serie de casos: neovagina en pacientes con Síndrome Mayer-Rokitansky-Kuster-Hauser

Luis Guillermo Echavarría Restrepo¹, Adriana Echavarría Medina², Mauricio Gómez Iondoño³, Luisa Fernanda López torres⁴, Angélica Gallego Mejía⁴, Claudia Patricia Henao López⁵

¹ Especialista en Ginecología y Obstetricia, Coordinador del posgrado de Ginecología y obstetricia de la Universidad Pontificia Bolivariana. Grupo de Uroginecología y piso pélvico. Clínica universitaria Bolivariana. Medellín, Colombia.

² Especialista en Cirugía Pediátrica, Clínica Universitaria Bolivariana. Medellín, Colombia. Grupo de Uroginecología y piso pélvico. Clínica universitaria Bolivariana. Medellín, Colombia.

³ Uroginecología Universidad de Chile. Grupo de Uroginecología y piso pélvico. Clínica Universitaria Bolivariana. Medellín, Colombia.

⁴ Residente Ginecología y Obstetricia de la Universidad Pontificia Bolivariana, Medellín-Colombia

⁵ Enfermera Unidad de Uroginecología y piso pélvico. Clínica Universitaria Bolivariana. Medellín, Colombia.

RESUMEN

INTRODUCCIÓN: La ausencia congénita de vagina es una condición poco común, algunas causas son el síndrome de Mayer-Rokitansky-Kuster-Hauser y la insensibilidad periférica a los andrógenos.

Múltiples técnicas quirúrgicas y no quirúrgicas se han descrito para el manejo de esta condición, siendo el objetivo principal la creación de un canal vaginal de diámetro y longitud adecuada que permitan restaurar la función coital.

El objetivo de este estudio es detallar la experiencia del procedimiento de neovagina con la técnica quirúrgica de McIndoe en pacientes con Mayer-Rokitansky-Kuster-Hauser realizados en la Unidad de Uroginecología de la Clínica Universitaria Bolivariana.

METODOLOGÍA: Reporte de 5 casos de pacientes con agenesia de vagina secundarios al síndrome de Mayer-Rokitansky-Kuster-Hauser, a las cuales se les realizó neovagina con la técnica de McIndoe con algunas modificaciones en el molde para el implante de piel.

RESULTADOS: Se incluyeron cinco pacientes con diagnóstico de Mayer-Rokitansky-Kuster-Hauser, todas tenían desarrollo de características sexuales secundarias, perfil hormonal normal, y un cariotipo XX. Se utilizó la técnica quirúrgica de McIndoe para la realización de la neovagina sin complicaciones intraoperatorias asociadas y con adecuada evolución posoperatoria, con una longitud vaginal entre 7-9 cm y 3 pacientes con vida sexual activa. El tiempo de estancia hospitalaria fue 7 a 9 días.

CONCLUSIÓN: La técnica quirúrgica de McIndoe es una opción para restaurar la función sexual en mujeres con agenesia vaginal con resultados favorables. El tiempo para decidir su realización es electivo, sin embargo, se debe contar con madurez física y emocional para ser llevado a cabo. Las pacientes de nuestro reporte tenían una edad promedio de 18 años.

Palabras clave: Neovagina, vaginoplastia, Agenesia vaginal, síndrome de Mayer-Rokitansky-Kuster-Hauser

SUMMARY

INTRODUCTION: The congenital absence of the vagina is an uncommon condition, some causes are the Mayer-Rokitansky-Küster-Hauser syndrome and peripheral insensitivity to androgens.

Multiple surgical and non-surgical techniques have been described for the management of this condition, being the main objective the creation of a vaginal canal of adequate diameter and length to restore coital function.

The objective of this study is to detail the experience of the neovagina procedure with the McIndoe surgical technique performed in patients with Mayer-Rokitansky-Küster-Hauser syndrome at the Clínica Universitaria Bolivariana.

METHODOLOGY: Report of five cases of patients with vaginal agenesis secondary to the Mayer-Rokitansky-Küster-Hauser syndrome, who underwent neovagina with the McIndoe technique and some modifications in the mold for the skin implant.

RESULTS: Five patients with diagnosis of Mayer-Rokitansky-Küster-Hauser were included, all had development of secondary sexual characteristics, normal hormonal profile, and a XX karyotype. The McIndoe surgical technique was used to perform the neovagina without associated intraoperative complications and with adequate postoperative evolution, with a vaginal length between 7-9 cm and three patients with active sexual life. The length of hospital stay was 7 to 9 days.

CONCLUSION: The McIndoe surgical technique is an option to restore sexual function in women with vaginal agenesis with favorable results. The time to decide its realization is elective, however, they must have the physical and emotional maturity to be carried out. The patients in our report have an average age of 18 years.

Keywords: Neovagina, vaginoplasty, vaginal agenesis, Mayer-Rokitansky-Küster-Hauser syndrome

INTRODUCCIÓN

La ausencia congénita de vagina es una condición rara, con una incidencia aproximada de 1:5.000-1:10.000 nacidos vivos, que puede ocurrir como una condición congénita aislada o como parte de un desorden específico del desarrollo sexual¹⁻⁴.

Una de las principales causas es el síndrome de Mayer-Rokitansky-Küster-Hauser (MRKH) el cual afecta a 1:4000 nacidos vivos y constituye la causa más común de agenesis de los conductos Mullerianos. Es una malformación compleja caracterizada por aplasia o hipoplasia del útero y vagina en una mujer fenotípicamente normal con cariotipo 46XX, con función ovárica normal además de un desarrollo adecuado de caracteres secundarios^{3,5,7-9}.

Puede además cursar concomitantemente con otras alteraciones tales como anomalías renales en el 40% de las pacientes y anomalías esqueléticas en el 10-15% de los casos⁸.

MRKH es la segunda causa de amenorrea primaria después de la disgenesia gonadal y es uno de los principales motivos de consulta de las pacientes entre 15-16 años con este diagnóstico⁴.

La ausencia de vagina tiene un gran impacto en la feminidad, la estabilidad emocional, autoestima de la

paciente y la posibilidad de una vida sexual normal y requiere de la creación de una neovagina⁹.

Múltiples procedimientos quirúrgicos y no quirúrgicos han sido descritos, los cuales tienen como objetivo la creación de una neovagina de tamaño y condiciones fisiológicas adecuadas que permitan una función coital normal, sin embargo, el método y el injerto ideal aun son debatidos^{5, 8,10,11}.

El tiempo para la creación de una neovagina es electivo, considerándose el momento óptimo cuando la paciente tiene madurez física y emocional y además expresa el deseo de corrección⁶.

El objetivo del presente reporte es describir la experiencia obtenida con el procedimiento de neovagina realizado en la Clínica Universitaria Bolivariana.

METODOLOGÍA

Se realizó un reporte de serie de casos, que incluye pacientes con agenesis de vagina secundario al síndrome de Mayer-Rokitansky-Küster-Hauser entre enero del 2014 a septiembre del 2018 en la Clínica Universitaria Bolivariana, centro de referencia en corrección de agenesis vaginal: neovagina, a nivel regional.

Las pacientes fueron previamente valoradas por el grupo de endocrinología, además recibieron evaluación anatómica pélvica (ecografía pélvica, resonancia magnética nuclear). Todas tenían cariotipo previo a la cirugía. Para nuestro estudio, se obtuvo el consentimiento informado de cada una de las pacientes en relación con el procedimiento quirúrgico y al uso de información con fines académicos e investigativos. Adicionalmente, esta investigación fue aprobada por el comité de ética de investigación en salud de la Universidad Pontificia Bolivariana y de la Clínica Universitaria Bolivariana.

Descripción de la técnica y del procedimiento quirúrgico

Se realiza una valoración previa prequirúrgica (Imagen 1).

Previa asepsia, con la paciente en posición de litotomía y con sonda vesical, se realiza incisión en fondo de saco entre la vejiga y el recto en forma de "H".

Se crea un espacio central mediante disección roma y con instrumentos quirúrgicos. Inicialmente se crean dos espacios laterales dirigidos hacia la espina ciática, verificando integridad rectal y vesical. Posteriormente se realiza sección del tabique intermedio entre los dos túneles laterales creando el espacio central para la futura neovagina con una longitud aproximada de 8-10 cm y 4cm de amplitud (Imagen 2).

Se realiza hemostasia selectiva.

Se prepara el conformador a partir de una jeringa plástica de 50 CC retirando el adaptador de la aguja, realizando perforaciones en las paredes laterales para facilitar el drenaje de secreciones o sangre entre el sitio receptor y el injerto de espesor parcial. Previo a la adherencia del injerto sobre el conformador, se utiliza sobre el mismo una capa delgada de nitrofurazona crema para facilitar posteriormente la movilización y el retiro del conformador con el menor trauma posible del injerto de piel (figura 3).

Se adhiere injerto libre de piel de espesor parcial, tomado con dermatomo con un espesor de 0,3 mm del área latero-superior de muslo, al conformador (figura 3a) y se procede a aplicar conformador con injerto in-situ fijado, en el espacio disecado anteriormente.

Se fija el conformador en todo el borde mucocutáneo del área genital a los injertos de piel previamente colocados sobre el conformador con catgut cromado 4-0 (Figura 3b).

Se fija el molde a la región vulvar con 2 puntos separados con seda 0 y se realiza revisión de hemostasia (figura 4).

Se deja apósito fijo en vagina.

El manejo posquirúrgico incluyó sonda vesical por 72-96 horas, reposo en cama, tromboprofilaxis y antibióticos profilácticos por 7 días.

RESULTADOS

Durante los años 2014 al 2018, cinco pacientes consultaron a la clínica Universitaria Bolivariana con diagnóstico de síndrome de Mayer-Rokitansky-Kuster-Hauser.

Las edades de las pacientes fluctuaron entre 15 y 19 años, de estas, tres estaban estudiando el pregrado y dos básica secundaria.

En la siguiente tabla se presentan algunas de las características de las pacientes con síndrome de Mayer-Rokitansky-Kuster-Hauser (Tabla1).

El motivo de consulta de las cinco pacientes fue amenorrea primaria, con un desarrollo de las características sexuales secundarias y perfil hormonal normal. De estas cinco pacientes con diagnóstico de MRKH, dos de ellas tenían otros antecedentes patológicos asociados; una paciente cursaba con escoliosis congénita e insuficiencia leve de la válvula mitral diagnosticada por ecocardiografía, la otra paciente tenía un diagnóstico adicional de con Síndrome Klippel Feil y riñón pélvico único congénito, diagnosticado previamente por el servicio de endocrinología. Se obtuvo el cariotipo de todas las pacientes el cual fue normal de acuerdo a la patología y cuadro clínico.

Según la ACOG¹², la elongación vaginal primaria con dilatadores es la opción de primera línea en el manejo de la mayoría de las pacientes con agenesia mülleriana debido a que es más segura y costo-efectiva que la cirugía. A pesar de que el manejo quirúrgico se reserva sólo para pacientes en quienes la dilatación no fue exitosa o que prefieren la cirugía, nuestro grupo de pacientes eligió primera opción de tratamiento la neovagina, previa discusión de sus opciones terapéuticas, asesoría y consentimiento informado.

De las pacientes intervenidas quirúrgicamente, todas tenían agenesia de útero, agenesia de los 2/3 superiores de la vagina y ovarios normales, confirmado por medio de resonancia magnética nuclear (RMN) realizada a todas las pacientes.

Se utilizó la técnica quirúrgica de McIndoe para la realización de la neovagina sin complicaciones intraoperatorias asociadas.

El tiempo total de cirugía fue entre 90 y 120 minutos. El tiempo de hospitalización posquirúrgica fue entre 7 y 9 días. La primera revisión posoperatoria fue a los 4 y 5 días posterior al alta, todas tuvieron buen control del dolor y ninguna presentó complicaciones posteriores a la cirugía.

La mediana de seguimiento fue de 31 meses (5-57 meses), durante las valoraciones se evalúa longitud vaginal, control del dolor, estado del injerto, lubricación vaginal, tolerancia al conformador e inicio de vida sexual, hasta el momento todas las pacientes han cursado con buena evolución, con una longitud vaginal entre 7-9 cm, tres pacientes con vida sexual activa hasta la última consulta pero con uso de molde para mantener dilatación vaginal hasta 6 meses después del procedimiento y ninguna paciente ha presentado rechazo del injerto. El uso del molde vaginal de silicona durante el primer mes fue permanente y sirvió como vehículo para el uso de terapia de estrógenos locales para facilitar la evolución del injerto.

DISCUSIÓN

Existen múltiples técnicas quirúrgicas para crear una neovagina, pero el procedimiento históricamente utilizado ha sido la cirugía de Abbe-McIndoe modificada. Nuestro grupo de Uroginecología y Piso Pélvico, está más familiarizado y tiene mayor experiencia con este abordaje quirúrgico, sin desconocer que existen otras técnicas como la de Vecchiatti, la de Davydov y otras modificaciones laparoscópicas de cirugías previamente realizadas por laparotomía¹². Se conocen diferentes riesgos y beneficios según la técnica quirúrgica, algunas logrando mayor longitud vaginal total que otras y con diferentes complicaciones. Para la técnica de McIndoe en especial, las complicaciones más frecuentes reportadas en la literatura son la estenosis de la neovagina, tejido de granulación, fístulas, sangrado e infección¹³. Las pacientes intervenidas reportadas en nuestro estudio, tuvieron una evolución posoperatoria satisfactoria, ninguna presentó complicaciones a corto y/o mediano plazo, y todas tuvieron rápida recuperación e incorporación a su vida cotidiana.

A nuestras pacientes, se les realizó la neovagina con la técnica de McIndoe con uso de injerto cutáneo ubicado en área latero-superior de muslo con grosor parcial y algunas modificaciones en el molde para el implante de piel, se preparó el conformador a partir de una jeringa plástica retirando el adaptador de la aguja y realizando perforaciones en las paredes laterales para facilitar el drenaje de secreciones o sangre. Adicionalmente, sobre el mismo, una capa delgada de nitrofurazona crema para facilitar posteriormente la movilización y el retiro del conformador con el menor trauma posible del injerto de piel. Revisando la literatura, se encuentran múltiples modificaciones de la técnica quirúrgica, por ejemplo, Antoniadis Et al, reportan como preparan el conformador fijándolo a una capa de esponjas de gel hemostático, Gelfoam®, que suturan entre sí con hilos reabsorbibles del tipo monocryl 3-0, posteriormente colocan sobre el conformador de silicona para adoptar su forma simulando una cubierta, con la finalidad de garantizar el contacto íntimo de los injertos con las paredes vaginales recién conformadas, reportando una evolución favorable y una integración de los injertos al 100%¹⁴.

En contraste, Pérez Bertólez, Et al. describen la reconstrucción vaginal con colgajos fascio-cutáneos vulvoperineales de Málaga con un resultado satisfactorio, objetivándose al año de la intervención una vagina de 10 x 3,5 centímetros, con sensibilidad preservada y con buen aspecto estético, con el principal inconveniente de esta técnica que es el crecimiento de pelo dentro de la vagina, aunque se atenúa con el tiempo debido a un fenómeno de atrofia folicular y metaplasia cutánea; sin embargo, algunos casos en particular, no se produce crecimiento de pelo dentro de la vagina, porque las pacientes se someten a varias sesiones de depilación con láser antes de la intervención quirúrgica¹⁵.

Adicionalmente, es importante resaltar las posibles asociaciones que conlleva este síndrome; la afectación renal es la más frecuente, que ocurre en el 40%. En nuestras pacientes, se presenciaron anomalías renales como ectasia pielocalicial, hidronefrosis, riñón único pélvico, anomalías óseas como escoliosis congénita, síndrome de Klippel Feil y cardíacas como insuficiencia leve de válvula mitral. Otros estudios reportan válvula aórtica bicúspide, displasia radial, disgenesia sacra con ausencia total de cóccix y riñón en herradura¹⁶⁻¹⁸.

Durante el periodo de tiempo, consultó a la institución otra paciente con el diagnóstico de síndrome de Mayer-Rokitansky-Kuster-Hauser, a quien se le ofrecieron las diferentes opciones de manejo, entre estas el manejo conservador con dilatadores y las técnicas quirúrgicas; la paciente no deseaba el manejo quirúrgico, por lo que se inició tratamiento con dilatadores y se tiene actualmente en seguimiento. Adicionalmente, también se presentó una paciente con diagnóstico extrainstitucional de insensibilidad periférica a los andrógenos, con un cariotipo XY, la cual también fue llevada al procedimiento quirúrgico descrito anteriormente, con muy buena evolución y al igual que las pacientes anteriores, sin complicaciones.

CONCLUSIÓN

La técnica quirúrgica de neovagina de McIndoe es un procedimiento de fácil realización. El uso de las modificaciones sencillas del conformador para la aplicación del injerto de piel de espesor parcial facilita el drenaje de secreciones y permite un retiro más fácil por medio de irrigación y la lubricación previa. El objetivo final de conseguir una vagina funcional y de buena longitud se logró en las pacientes intervenidas. Es necesario la realización de estudios prospectivos donde se evalúe a largo plazo la satisfacción sexual con cuestionarios validados.

BIBLIOGRAFÍA

- McQuillan SK, Grover SR. Dilation and surgical management in vaginal agenesis: a systematic review. *Int Urogynecol J*. 2014 Mar;25(3):299-311.
- Yeşim Ozgenel G, Ozcan M. Neovaginal construction with buccal mucosal grafts. *Plast Reconstr Surg*. 2003 Jun;111(7):2250-4.
- Motta GL, Tavares PM, Burtet LM, Berger M, Silva Neto B, Rosito TE. Vaginoplasty With Full-thickness Mesh Skin Graft for Vaginal Agenesis. *Urology*. 2016 Dec;98:200-203.
- Both S, Kluivers K, Ten Kate-Booij M, Weijnenborg P. Sexual response in women with Mayer-Rokitansky-Küster-Hauser syndrome with a nonsurgical neovagina. *Am J Obstet Gynecol*. 2018 Sep;219(3):283.e1-283.e8.
- Fedele L, Frontino G, Restelli E, Ciappina N, Motta F, Bianchi S. Creation of a neovagina by Davydov's laparoscopic modified technique in patients with Rokitansky syndrome. *Am J Obstet Gynecol*. 2010 Jan;202(1):33.e1-6.
- Kapczuk K, Friebe Z, Iwaniec K, Kędzia W. Creation of a neovagina in a patient with Mayer-Rokitansky-Küster-Hauser (MRKH) syndrome and previously corrected rectovestibular fistula concomitant with imperforate anus. *J Pediatr Adolesc Gynecol*. 2015 Apr;28(2):e17-9.
- Gauthier T, Lavoue V, Piver P, Aubard Y, Ayoubi JM, Garbin O, Agostini A, Collinet P, Morcel K; Comité d'étude de la Transplantation Utérine en France (CETUF) du CNGOF. Which neovagina reconstruction procedure for women with Mayer-Rokitansky-Küster-Hauser syndrome in the uterus transplantation era? Editorial from the French Uterus Transplantation Committee (CETUF) of CNGOF. *J Gynecol Obstet Hum Reprod*. 2018 Apr;47(4):175-176.
- Vatsa R, Bharti J, Roy KK, Kumar S, Sharma JB, Singh N, Singhal S, Meena J. Evaluation of amnion in creation of neovagina in women with Mayer-Rokitansky-Kuster-Hauser syndrome. *Fertil Steril*. 2017 Aug;108(2):341-345.
- Walch K, Kowarik E, Leithner K, Schätz T, Dörfler D, Wenzl R. Functional and anatomic results after creation of a neovagina according to Wharton-Sheares-George in patients with Mayer-Rokitansky-Küster-Hauser syndrome-long-term follow-up. *Fertil Steril*. 2011 Aug;96(2):492-497.
- Ricardo Palmerola, Christopher Hartman, Farzeen Firoozi. The creation of the neovagina: A history of vaginal reconstruction. *The Journal of Urology*, 2016, 195(4):e529-e52
- Hayashida SA, Soares JM Jr, Costa EM, da Fonseca AM, Maciel GA, Mendonça BB, Baracat EC. The clinical, structural, and biological features of neovaginas: a comparison of the Frank and the McIndoe techniques. *Eur J Obstet Gynecol Reprod Biol*. 2015 Mar;186:12-6
- Committee on Adolescent Health Care. ACOG Committee Opinion No. 728: Müllerian Agenesis: Diagnosis, Management, And Treatment. *Obstet Gynecol*. 2018 Jan;131(1):e35-e42

13. Herlin M, Bay Bjørn AM, Jørgensen LK, Trolle B, Petersen MB. Treatment of vaginal agenesis in Mayer-Rokitansky-Küster-Hauser syndrome in Denmark: a nationwide comparative study of anatomical outcome and complications. *Fertil Steril*. 2018 Sep;110(4):746-753.
14. Antoniadis N., Charles G., Mejías I., Pabón R.. Vaginoplastia: modificación de la técnica de McIndoe usando esponja de gel hemostático. *Cir. plást. iberolatinoam*. 2011 Mar; 37(1): 73-77.
Disponible en: http://scielo.isciii.es/scielo.php?script=sci_arttext&pid=S0376-78922011000100010&lng=es.
14. Pérez Bertólez, S. et al.: "Aplicación de los colgajos fasciocutáneos vulvoperineales en cirugía pediátrica: a propósito de un caso". *Cir. plást. iberolatinoam*, 2008, 34 (3): 243.
15. Bubishate S, Saleh I, Hasan RM. A rare case of Mayer-Rokitansky-Kuster-Hauser (MRKH) syndrome with solitary ectopic pelvic kidney and ureteropelvic junction (UPJ) obstruction. *Urol Case Rep*. 2018 Sep 22;21:113-115.
16. Nguyen BT, Dengler KL, Saunders RD. Mayer-Rokitansky-Kuster-Hauser Syndrome: A Unique Case Presentation. *Mil Med*. 2018 May 1;183(5-6):e266-e269.
18. Ghosh N, Moon JH, Henderson JA, Kauffman RP. Multiorgan system structural malformations associated with Mayer-Rokitansky-Küster-Hauser Syndrome (MRKHS) type 2: avoiding pitfalls in diagnosis, counseling and treatment. *BMJ Case Rep*. 2018 Jul 30;2018. pii: bcr-2018-225977.

TABLAS Y FIGURAS

Tabla 1: Descripción de las pacientes con síndrome de Mayer-Rokitansky-Kuster-Hauser

	Paciente 1	Paciente 2	Paciente 3	Paciente 4	Paciente 5
Edad*	19 años	19 años	15 años	18	19
Cariotipo	46 XX	46 XX	46 XX	46 XX	46 XX
Resonancia Nuclear Magnética	Agenesia de útero y 2/3 superiores de la vagina Ovarios: normal	Agenesia de útero y 2/3 superior de la vagina Ovarios: normal	Agenesia de útero y 2/3 superiores de la vagina Ovarios: normal	Agenesia de útero y 2/3 superiores de la vagina Ovarios: aspecto multifolicular normales.	Agenesia de útero y 2/3 superior de la vagina Ovarios: normal
FSH (UI/L)	7	5.6	----	4.7	----
LH (UI/L)	5	28	----	7.9	----
Estradiol (pg/ml)	38	175	----	146	----
Otra alteración	Ninguna	Ectasia pielocalicial izquierdo hidronefrosis leve derecha	Síndrome de Klippel Feil Riñón único pélvico	Ninguna	Escoliosis congénita Insuficiencia leve de válvula mitral
Longitud vaginal inicial (cm)	2	2	3	2	2
Longitud vaginal postoperatorio (cm)	10	9	8	9	9

* Edad en el momento de la cirugía
LH, hormona luteinizante; FSH, hormona foliculoestimulante.

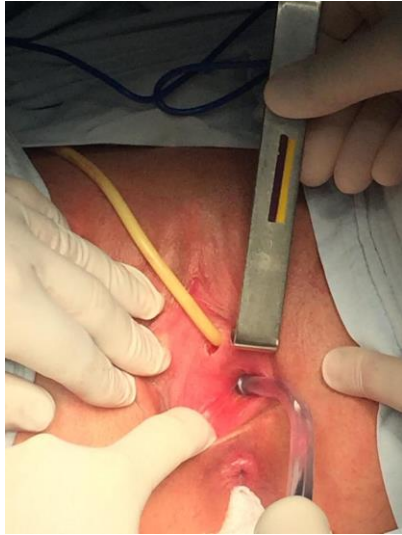

Figura 1: Apariencia vaginal previa a la cirugía.

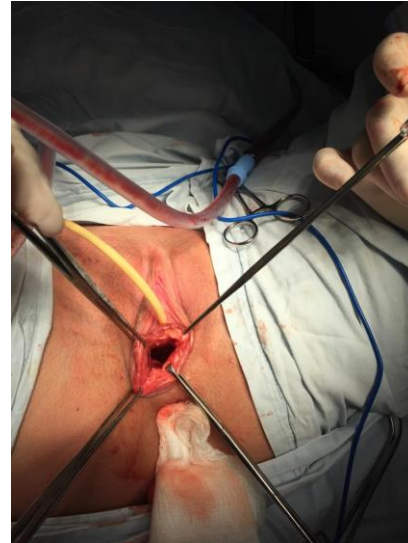

Figura 2: Creación espacio para neovagina.

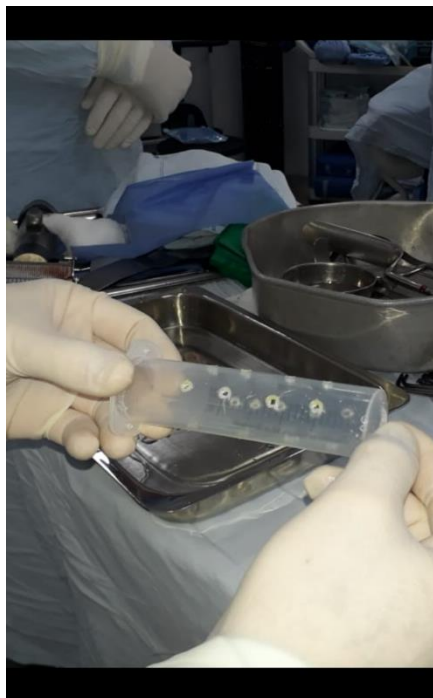

Figura 3: Preparación del molde.

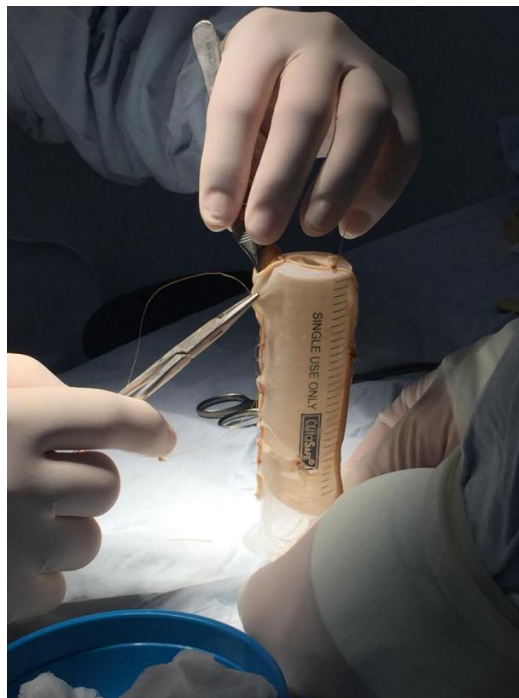

Figura 3a: Preparación del injerto.

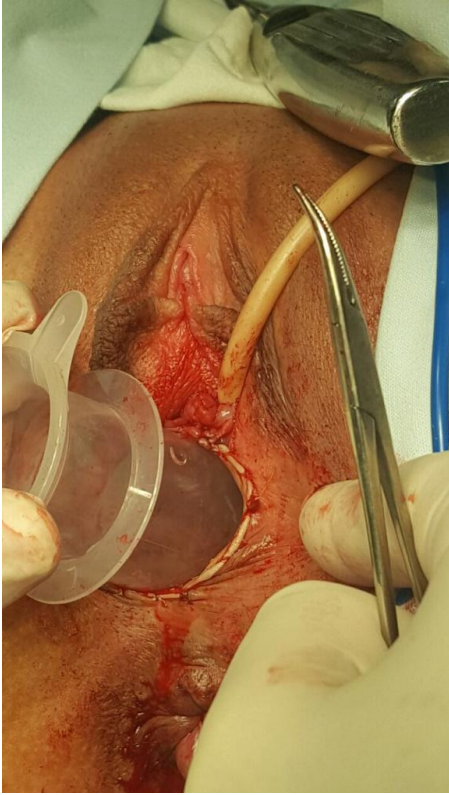


Figura 3b: Inserción de molde.

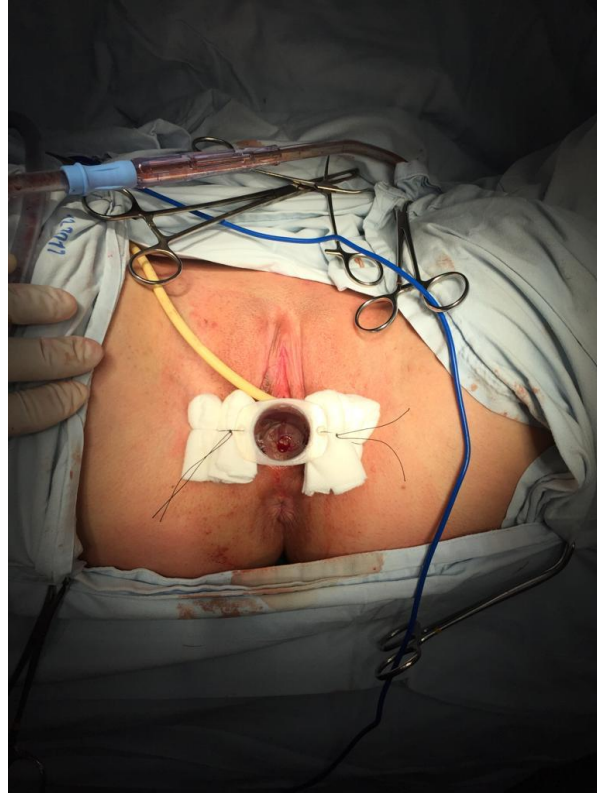


Figura 4: Fijación de molde.